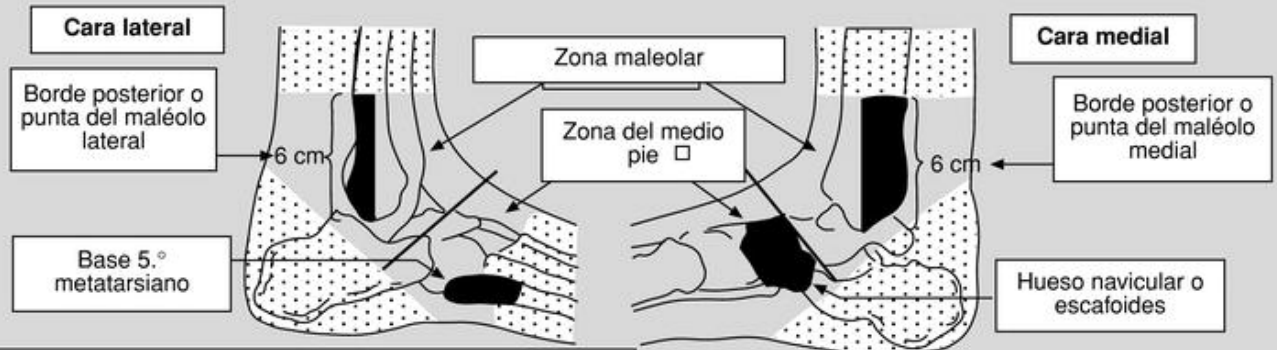


## REGLAS DE OTTAWA

### TOBILLO

(Atención Primaria: 2001. Volumen 28 - Número 02 p. 129 - 135)



A) Radiografía de tobillo si existe dolor en zona maleolar y alguna de las condiciones siguiente:

1. Dolor a la palpación de los 6 cm distales del borde posterior o punta del maléolo lateral.
2. Dolor a la palpación de los 6 cm distales del borde posterior o punta del maléolo medial.
3. Incapacidad para mantener el peso (dar 4 pasos seguidos sin ayuda) inmediatamente tras el traumatismo y en urgencias.

B) Radiografía de pie si existe dolor en medio pie y alguna de las condiciones siguientes:

1. Dolor a la palpación de base del 5.º metatarsiano.
2. Dolor a la palpación del hueso navicular.
3. Incapacidad para mantener el peso (dar 4 pasos seguidos sin ayuda) inmediatamente tras el traumatismo y en urgencias.

### RODILLA (JAMA 1997; 278: 2075-9)

La realización de una radiografía de rodilla estaría indicada en aquellos pacientes con traumatismo que presentaran cualquiera de estos supuestos :

- 1.- 55 o mas años
- 2.- Dolor aislado de rótula ( Esto es, no dolor óseo en ningún lugar aparte de la rótula )
- 3.- Dolor en la cabeza del peroné.
- 4.- Imposibilidad para la flexión a 90 °
- 5.- Incapacidad para soportar el peso del cuerpo inmediatamente después del traumatismo y en el servicio de urgencias ( 4 pasos; imposibilidad de pasar el peso alternativamente al otro miembro en dos ocasiones sin importar que cojee )